




Diagnóstico de warfarina en muestras remitidas al CIESA durante el período 2015-2018.

Una problemática recurrente

Diagnosis of warfarin in samples sent to CIESA during the period 2015-2018.

A recurring problem

Valladares-Carranza Benjamín^{1*} , Delgadillo-Ruiz Lucia² , Zaragoza-Bastida Adrián³ , Rivero-Pérez Nallely³ , Ortega-Santana César¹ , Velázquez-Ordoñez Valente^{1*} 



Datos del Artículo

¹Universidad Autónoma del Estado de México. Facultad de Medicina Veterinaria y Zootecnia. México. El Cerrillo Piedras Blancas. Toluca, Estado de México. C.P 50200. 7222965555. México.

²Universidad Autónoma de Zacatecas. Unidad Académica de Ciencias Biológicas. Laboratorio de Biotecnología. Avenida preparatoria s/n colonia Hidráulica. CP. 98068, Zacatecas, México.

³Universidad Autónoma del Estado de Hidalgo. Área Académica de Medicina Veterinaria y Zootecnia. México. Av. Universidad km 1 s/n Ex Hacienda. A.P. 32 CP.43600. 7717172000 ext. 2440. Aquetzalpa. Tulancingo de Bravo. Hidalgo. México.

***Dirección de contacto:**

Universidad Autónoma del Estado de México. Facultad de Medicina Veterinaria y Zootecnia. México. El Cerrillo Piedras Blancas. Toluca, Estado de México. C.P 50200. 7222965555. México.

Benjamín Valladares-Carranza

E-mail address : bvalladares@uaemex.mx
vvo@uaemex.mx

Palabras clave:

Rodenticida, warfarina, intoxicación, perro, cromatografía en capa fina.

J. Selva Andina Anim. Sci.
2021; 8(1):12-21.

ID del artículo: 086/JSAAS/2020

Historial del artículo.

Recibido octubre 2020.
Devuelto diciembre 2020.
Aceptado enero 2021.
Disponible en línea, abril 2021.

Editado por:
Selva Andina
Research Society

Resumen

El objetivo del presente trabajo fue determinar el número de casos diagnosticados de warfarina, empleada para el control o combate de “plagas” (roedores), con la finalidad de remarcar la importancia del adecuado uso y aplicación de esta sustancia a nivel agropecuario e incluso doméstico. Un total de 21 muestras, las cuales correspondieron a: hígado, contenido gástrico y cebos preparados, enviados al área de Toxicología del Centro de Investigación y Estudios Avanzados en Salud Animal (CIESA), en el periodo 2015-2018, la determinación de warfarina se realizó a través de cromatografía en capa fina, y para el reporte de resultados se usó el método descriptivo. El porcentaje de positividad a warfarina en el periodo de estudio fue del 71.41 %. El mayor número de muestras fueron hígados (14 muestras), de las cuales 10 (47.61 %) resultaron positivas; seguidos del contenido gástrico con 3 positivas (14.28 %), y los cebos preparados (piezas de carne de pollo, salchichas y jamón) con 2 (9.52 %). En las solicitudes por año, en el 2017 y 2018 se incrementaron, con 6 y 9 casos, de los cuales 5 y 7 fueron positivos a warfarina (23.81 y 33.33 %), respectivamente, 3 muestras (hígados), fueron colectados y enviados del área de necropsias del CIESA, en donde se mostró la evidencia de lesiones sugestivas de intoxicación por warfarina. Bajo las condiciones de ocurrencia y presentación de los casos de intoxicación por warfarina es necesario regular la comercialización no solo de rodenticidas, sino de todos los productos agropecuarios que se comercializan actualmente, con el objeto de minimizar el riesgo de intoxicación en las diferentes especies animales e incluso para evitar el efecto nocivo en salud pública y al ambiente.

2021. *Journal of the Selva Andina Animal Science*®. Bolivia. Todos los derechos reservados.

Abstract

The objective of this work was to determine the number of diagnosed cases of warfarin, used to control or combat "pests" (rodents), in order to highlight the importance of the proper use and application of this substance at the agricultural and even domestic level. There was a total of 21 samples, which corresponded to: Liver, gastric content and prepared baits, sent to the Toxicology area of the Center for Research and Advanced Studies in Animal Health (CEISA), in the period 2015-2018, the determination of warfarin was carried out through thin layer chromatography, and the descriptive method was used to report the results. The percentage of positivity to warfarin in the study period was 71.41 %. The largest number of samples were livers (14 samples), of which 10 (47.61 %) were positive; followed by gastric content with 3 positives (14.28 %), and prepared baits (pieces of chicken meat, sausages and ham) with 2 (9.52 %). In the applications per year, in 2017 and 2018 they increased, with 6 and 9 cases, of which 5 and 7 were positive for warfarin (23.81 and 33.33 %), respectively, 3 samples (livers) were collected and sent from the autopsy area of CIESA, where evidence of lesions suggestive of warfarin intoxication was shown. Under the conditions of occurrence and presentation of cases of warfarin poisoning, it is necessary to



Keywords:

Rodenticide,
warfarin,
poisoning,
dog,
thin layer chromatography.

regulate the commercialization not only of rodenticides, but of all agricultural products that are currently commercialized, in order to minimize the risk of poisoning in the different animal species and even to avoid the harmful effect on public health and the environment.

2021. Journal of the Selva Andina Animal Science®. Bolivia. All rights reserved.

Introducción

Actualmente en diferentes espacios como la industria agropecuaria e incluso doméstica, se precisa del empleo de los llamados rodenticidas, definidos como productos biocidas empleados para el control de roedores, sustancias que están diseñados específicamente para la eliminación de roedores^{1,2}, sin embargo, debido a que estos animales comparten el ambiente generalmente con los humanos, otros mamíferos y una variedad de aves, el riesgo de envenenamiento accidental puede ocurrir con la colocación de carnadas para los roedores^{2,3}, además, debido al abuso en el uso de estos productos, los roedores han ido desarrollando resistencia a los rodenticidas, por lo tanto a nivel comercial se han generado y producido nuevos rodenticidas con un potencial tóxico más alto, por lo que se requiere un criterio adecuado, y un uso correcto de estas sustancias, ya que en algunos casos la inducción a un proceso de intoxicación en los perros principalmente, es provocado premeditadamente^{4,5}.

La warfarina, es una sustancia anticoagulante oral que se usa en medicina para prevenir la formación de trombos y émbolos, inhibe la producción de factores de coagulación dependientes de la vitamina K, reduciendo la capacidad de la coagulación sanguínea. Deriva de la micotoxina anticoagulante natural dicumarol que se encuentra en el trébol dulce. Las cumarinas y sus derivados se utilizan como rodenticidas para el control de roedores en áreas residenciales, industriales y agrícolas⁶, es un producto inodoro, incoloro e insípido, por lo cual resulta efectiva, cuando se

mezcla con alimentos o cebos que son colocados para abatir a roedores^{4,5,7}.

Con el descubrimiento de la warfarina, la aparición, sobreuso de otros anticoagulantes como rodenticidas, se ha tratado de incrementar su eficacia y seguridad en los programas para el control de roedores, por su acción lenta, la existencia de un antídoto para los rodenticidas de acción crónica y para disminuir la utilización de venenos con efecto agudo, debido al peligro que implican desde el manejo hasta su aplicación o uso^{8,9}.

Los llamados cumarínicos, derivados de la 4-hidroxicumarina, más empleados son la warfarina y el acenocumarol. En el humano, la warfarina fue utilizada desde 1960 para el tratamiento de alteraciones trombóticas o anticoagulante oral como derivado sintético de la cumarina presenta una acción competitiva a la vitamina K e inhibe la síntesis de la enzima epóxido reductasa, y a los factores de coagulación dependientes de la vitamina K (II, VII, IX, y X)¹⁰.

La warfarina (coumadina) sustancia de corta duración, empleada en la elaboración de rodenticidas. Se puede presentar en forma cristalina sólida o en polvo, ligeramente soluble en agua, su toxicidad aguda para el humano DL₅₀:500-5000 mg/kg, actúa perturbando los mecanismos normales de coagulación de la sangre tanto en humanos como en los animales¹¹.

La warfarina es una mezcla racémica de dos isómeros ópticamente activos (enantiómeros): forma (S y R), S es cinco veces más potente como antagonista de la vitamina K que la forma R. La warfarina no actúa en la circulación, sino en el hígado y actúa únicamente

in vivo, por lo que se le considera un precursor indirecto de la coagulación, a diferencia de la heparina que actúa *in vivo* e *in vitro* como agente anticoagulante directo. No tiene acción sobre un trombo y su efecto no es inmediato, pero evita que se continúen formando nuevos trombos o que se hagan más extensos. El metabolismo de esta sustancia se realiza a través del sistema enzimático de la subfamilia del citocromo P450 (CYP2C9), cuyas mutaciones son determinantes en la respuesta terapéutica a la warfarina^{5,12}. La unión de la warfarina a proteínas es de un 99 %, por lo tanto, es determinante en las interacciones farmacológicas, ya que sólo la fracción libre es activa. Sus propiedades anticoagulantes son potenciadas con algunos fármacos por que la albumina tiene la propiedad de ser ocupada y desplazar a la sustancia, así como aquellos medicamentos dependientes del citocromo P450, de igual forma tendrían efectos en su concentración plasmática^{8,13}.

El objetivo del presente trabajo fue determinar el número de casos diagnosticados de warfarina, empleada para el control o combate de plagas de roedores, y en los que en muchas ocasiones se observan problemas de intoxicación en animales domésticos como el perro, con la finalidad de remarcar la importancia del adecuado uso y aplicación de esta sustancia a nivel agropecuario e incluso doméstico.

Materiales y métodos

Para el presente estudio se utilizaron 21 solicitudes - historias clínicas (de muestras de hígado, cebos preparados y contenido gástrico), enviadas al área de toxicología del Centro de Investigación y Estudios Avanzados en Salud Animal (CIESA) de la Facultad de Medicina Veterinaria y Zootecnia (FMVZ), en el periodo 2015-2018, con la finalidad de detectar la presencia de warfarina dadas las condiciones o aparición de los cebos o preparados de forma sospechosa

en los predios o signología observada y referida por los propietarios en algunos perros intoxicados (paliidez de mucosas, epistaxis y melena) en donde algunos de estos, se refirió que murieron.

Al conjuntar la información del área de toxicología (historias clínicas/reporte de resultados de los casos), así como muestras remitidas al área (en donde se participó en el procesamiento para el diagnóstico), se procedió a realizar el informe lo más completo posible, en el entendido que algunos casos inicialmente pasaron por el área de necropsias y se pudo obtener evidencia fotográfica de lesiones sugestivas de intoxicación por warfarina.

Determinación de warfarina por cromatografía en capa fina. La cromatografía es un método de análisis y separación de los diversos componentes de una sustancia, fundado en la distinta distribución de dichos componentes en dos fases, la fase estacionaria (sílica gel) y la fase móvil (desarrollador de warfarina) está última transporta las sustancias a separar y desplazar a través de la fase estacionaria, para el análisis se requieren 25 g o 25 mL de muestra (hígado, contenido estomacal o sangre completa), las cuales a través de la adición de diferentes sustancias (alcohol etílico acidificado, éter, agua destilada, pirofosfato de sodio al 1 %, ácido sulfúrico 4 N y sulfato de sodio anhidro) se lleva a cabo la separación y obtención del analito en la muestra analizada, se pone a evaporar a sequedad a una temperatura aproximada de 40 °C, se resuspende con 500 µL de éter y se aplica a la placa de cromatografía en capa fina 10, 20 y 50 µL de la muestra, así mismo 10, 20 y 50 µL de estándar de warfarina. Se pone a desarrollar la placa con el desarrollador específico y antes de que el desarrollador llegue a 2 cm del borde superior de la placa se saca y deja que se seque a temperatura ambiente. Posteriormente se observa con la lámpara de luz UV en un cuarto oscuro, registrando el factor de retención (RF) de las

manchas que aparecieron¹⁴. Para el reporte de resultados, se empleó el método descriptivo (tablas y figuras)¹⁵.

Resultados

El porcentaje de positividad a warfarina de las muestras remitidas en el periodo de estudio fue del 71.41% (tabla 1).

Tabla 1 Tipo de muestras y positividad a warfarina (%)

Tipo de muestra	Número	Porcentaje	Positivas a warfarina	Porcentaje de positivas
Hígado	14	66.66	10	47.61
Contenido gástrico	5	23.81	3	14.28
Cebos preparados	2	9.52	2	9.52
Total	21	100	15	71.41

El mayor número de muestras enviadas correspondió a hígados con un total de 14 muestras, de las cuales 10 (47.61 %) resultaron positivas a warfarina, seguidos del contenido gástrico con 3 positivas (14.28 %), y los cebos preparados (piezas de carne de pollo, salchichas y jamón) con 2 (9.52 %).

De la totalidad de los casos, las muestras estaban relacionadas a los perros, que los propietarios trasladaron al laboratorio, por la ocurrencia de muerte “repentina”, de los animales o por la aparición de mate-

rial sospechoso (cebos) que eran colocados o “aventados” a los sitios en donde se encontraran habitualmente los animales (corrales, patio de casa habitación, o encontrados en la calle o en algún lugar cercano al hábitat de algún perro), las solicitudes de análisis toxicológico por año aunque es variado numéricamente, en el 2017 y 2018 se incrementaron, con la solicitud de 6 y 9 casos, de los cuales 5 y 7 fueron positivos a warfarina (23.81 y 33.33 %), respectivamente (tabla 2).

Tabla 2 Número de casos solicitados por año para detección de warfarina

Año	Número de muestras	Muestras positivas a warfarina	Porcentaje de muestras positivas
2015	3	2 (66.66 %)	9.52
2016	3	1 (33.33 %)	4.76
2017	6	5 (83.33 %)	23.81
2018	9	7 (77.77 %)	33.33
Total	21	15	71.41

De las solicitudes en particular de muestras enviadas al área de toxicología 3 de ellas (hígados), fueron colectados y enviados del área de necropsias del CIESA, en donde se reportó la evidencia de lesiones sugestivas de intoxicación por warfarina (figura 1). En uno de los casos en donde se emitió el diagnóstico de positividad a warfarina en hígado de un perro (hembra de 3 años de edad, con un peso de

30 kg), reportando postración, vómito de aspecto espumoso cristalino y que finalmente murió. Al estudio anatomopatológico se observaron adherencias pleurales, pericárdicas; hemorragias petequiales y equimóticas subepicárdicas en aurículas y vasos sanguíneos (figura 1 y 2), dilatación ventricular derecha (figura 3), hepatomegalia, gastroenteritis hemorrágica, múltiples hemorragias en órganos internos:

pulmón, corazón, hígado, riñón, estómago e intestino (figuras 4 y 5).

Figura 1 Disección en sala de necropsias de perro. Región ventral de cuello y pectoral con hemorragia en tejido subcutáneo, y sangre sin coagular (flecha-amarilla)

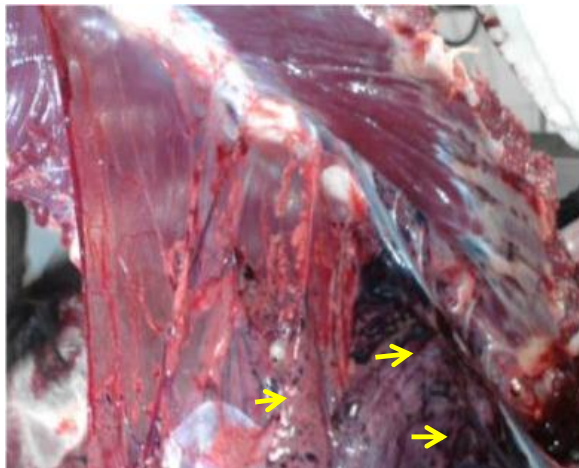
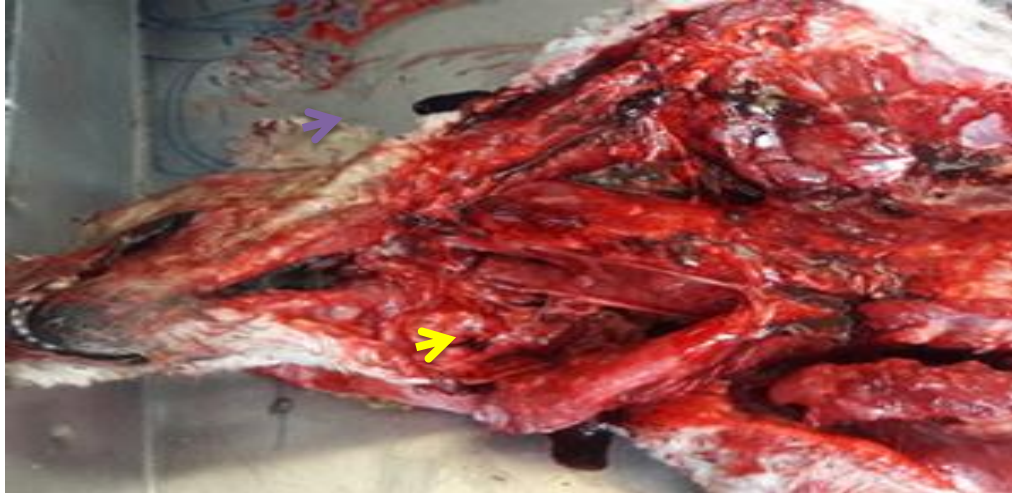

Figura 2 Corte de región ventral de tórax. Se observan adherencias pleurales y pericárdicas con el esternón, y hemorragias equimóticas a coalescentes en epicardio

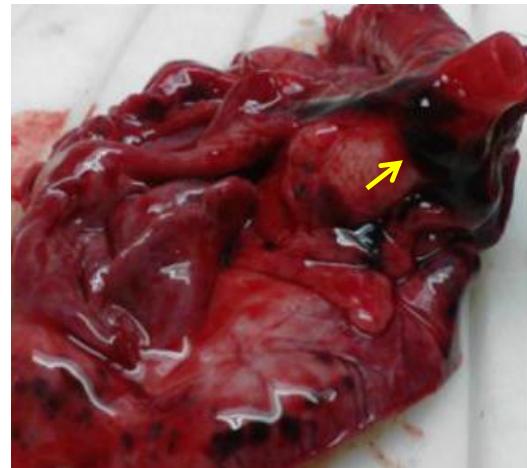


Figura 3 Superficie de corazón. Se observan hemorragias Petequiales y equimóticas subpericárdicas a nivel de aurículas y vasos sanguíneos

Discusión

De acuerdo al porcentaje de positividad a warfarina, se considera que este valor fue elevado y que determina el uso inadecuado o bien excesivo para el “control” de roedores, esto debido a que si existiera un

manejo y la colocación adecuada de cebos o preparados para fauna nociva, no se tendrían casos que afectarían a especies como el perro o el gato. De manera particular en los casos que se reportan, los animales se pueden intoxicar accidentalmente por ingestión de cebos y/o roedores muertos contaminados con warfarina^{7,16-20}. Bajo esta condición en los animales que

consumen dicha sustancia de manera circunstancial, la signología clínica observada ocurre durante los siguientes días en dependencia de la dosis o cantidad ingerida, y presentan hematomas subcutáneos y epistaxis^{4,11,13,16,17,21}.

En los reportes de Werner²² y Jiri²³, se refiere que en el proceso de intoxicación por rodenticidas anticoa-

gulantes, sobre todo en perros y gatos, los signos clínicos típicos reportados, son: depresión, debilidad y mucosas pálidas, los cuales se deben a hemorragias, normalmente dentro de cavidades corporales, o a disfunciones de uno o varios órganos producidas por la hipovolemia, y es factible observar, aunque con menor frecuencia hemorragias en mucosas.

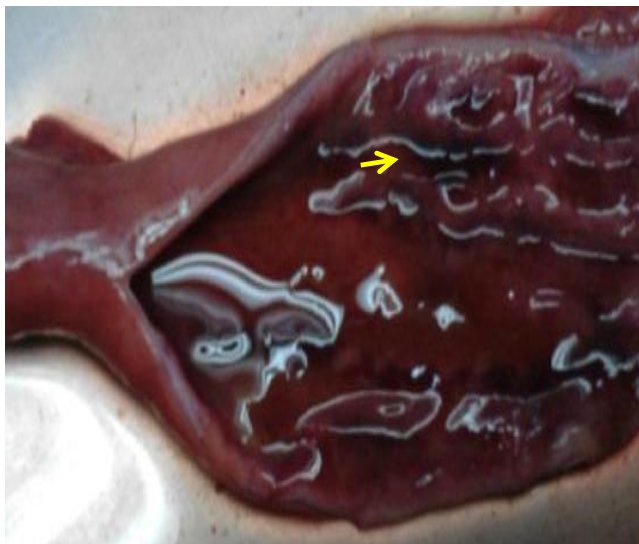

Figura 4 Intestino delgado. Con enteritis hemorrágica

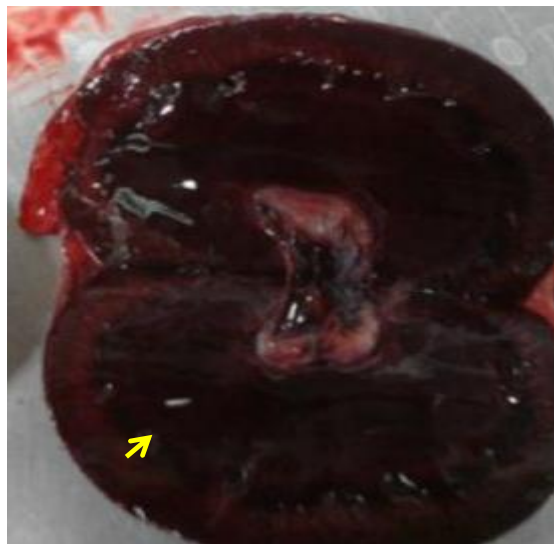


Figura 5 Corte longitudinal de riñón. Severa congestión cortico-medular

Al considerar la toxicocinética de las sustancias que ingresan vía oral, el hígado es el órgano en donde al efectuarse todos los procesos metabólicos se pueden detectar un alto porcentaje de metabolitos de diferentes sustancias y compuestos, siendo útil como muestra en el laboratorio en la mayoría de los casos de tipo clínico y médico legal^{18,19}.

Las lesiones observadas a la necropsia son una pauta importante para poder dirigir el diagnóstico de manera más eficaz de acuerdo a Díaz-González et al.²⁴, quienes describen y reportan las características hemorragias subcutáneas en un canino, y refieren que al estudio anatomopatológico observaron adherencias pleurales, pericárdicas, hemorragias petequiales,

equimóticas subepicárdicas, en aurículas y vasos sanguíneos, condiciones que coinciden a lo descrito por Seljetun et al.¹⁹ y Elmeros et al.²⁰ cuando se evalúan los casos de intoxicación por warfarina.

En el mismo estudio de Díaz-González et al.²⁴, al integrar el resultado de diagnóstico, consideraron que las lesiones macro y microscópicas fueron compatibles a un cuadro de intoxicación por warfarina, al observar múltiples hemorragias en órganos internos: pulmón, corazón, hígado, riñón, estómago e intestino, y en hígado al estudio histopatológico, observaron congestión centrolobulillar difusa relacionada a un daño hepático severo.

En el reporte realizado por Montoliu-Stevens & Camps²⁵, de un caso de hemopericardio en un perro

intoxicado por rodenticidas anticoagulantes, en el cual el diagnóstico emitido, fue el de efusión pericárdica hemorrágica, bajo criterio médico de urgencia le realizaron una pericardiocentesis guiada para tratar el shock cardiogénico, en este trabajo se plantea que del diagnóstico diferencial, similar al atendido, se debe incluir la efusión pericárdica hemorrágica idiopática, traumatismo, neoplasia intracardiaca y coagulopatía (coagulopatía intravascular diseminada (CID), intoxicación por rodenticidas y hepatopatía).

De acuerdo a la ruta diagnóstica del caso, es importante el coleccionar las muestras adecuadas para determinar o confirmar el resultado del laboratorio que se emite, así como para el tratamiento a instaurar en el paciente, en este contexto, Montoliu-Stevens & Camps²⁵, realizaron toma y colecta de sangre para hemograma, bioquímica clínica completa, tiempo de protrombina (PT), tiempo parcial de tromboplastina activada (PTT), y muestra de orina para un examen general de orina, el resultado de estos análisis denotaron un marcado incremento del tiempo de protrombina y del tiempo parcial de tromboplastina activada lo cual les indicó la presencia de una coagulopatía, en el hemograma se reportó anemia y trombocitopenia, en la bioquímica: azotemia e hipoproteinemia, y en el uroanálisis detectaron hematuria.

Cabe mencionar que ante un proceso de intoxicación por rodenticidas anticoagulantes, cuando aún hay tiempo y forma de atención al paciente por un médico veterinario, es factible poder llevarlo a su recuperación, esto, de acuerdo a la adecuada ruta diagnóstica es posible realizar un manejo terapéutico adecuado^{26,27}. Considerando que en la ocurrencia de casos similares, se puede controlar y llevar a valores normales a la PT y PTT después del inicio del tratamiento con vitamina K1, los tiempos de coagulación pueden disminuir de forma significativa, indicando que los problemas hemostáticos ocurren a efecto de

un antagonismo de la vitamina K. Además, el monitoreo y valoración del paciente afectado durante los siguientes días (dos o más) debe considerarse, a fin de descartar la recurrencia de la efusión pericárdica; y continuar con la administración oral de vitamina K1 durante un mes, bajo supervisión de un especialista²⁶. Por lo que, para el tratamiento la aplicación de fluidoterapia intravenosa (lactato de Ringer, velocidad de mantenimiento), ranitidina (melena), complejo B y vitamina K1 es esencial^{3,6,28,29}.

Una vez que se han producido efectos adversos y finalmente ocasionado la muerte del individuo (perro), al estudio anatomopatológico, se pueden observar cambios macroscópicos y microscópicos que consisten principalmente en hemorragias generalizadas en varios órganos, por lo que debe realizarse un adecuado diagnóstico diferencial, el cual también debe incluir deficiencia de vitamina K en relación a tratamiento con quimioterapéuticos por periodos prolongados, intoxicación por fosforo de zinc o aflatoxinas, principalmente^{21,28,29}.

Con los datos obtenidos en el presente estudio, una vez identificado a la warfarina en el proceso analítico como sustancia que provocó la muerte en algunos de los perros, así como su determinación en los “cebos” encontrados por los propietarios, es factible que no sean un proceso accidental, sino más bien inducido de forma premeditada, por lo que es necesario regular la comercialización no solo de los rodenticidas, sino de todos los productos agropecuarios que se comercializan actualmente, esto con el objeto de minimizar el riesgo de intoxicación accidental o inducida en las diferentes especies animales e incluso para evitar el efecto nocivo en salud pública y al ambiente.

Fuente de financiamiento

Centro de Investigación y Estudios Avanzados en Salud Animal. Facultad de Medicina Veterinaria y Zootecnia. Universidad Autónoma del Estado de México.

Conflictos de intereses

Los autores declaramos no tener conflictos de intereses potenciales con respecto a la investigación, autoría y/o publicación de este artículo.

Agradecimientos

Al Centro de Investigación y Estudios Avanzados en Salud Animal de la Facultad de Medicina Veterinaria y Zootecnia. Universidad Autónoma del Estado de México. Por el sustento de infraestructura, equipo, materiales y sustancias para llevar a cabo las determinaciones analíticas. A la M en C. Ada Elia Díaz González Borja y al M en C. José Luis Zamora Espinosa por el apoyo del material fotográfico.

Consideraciones éticas

En los procesos realizado de evaluación de los cadáveres, esto se efectuó de acuerdo a los procedimientos metodológicos descritos por varios autores (Manual de necropsias. Facultad de Medicina Veterinaria y Zootecnia. Universidad Autónoma del Estado de México).

Aporte de los autores en el artículo

La contribución de cada uno de los autores fue: *Benjamín Valladares Carranza* procesamiento y análisis de muestras en el laboratorio, escritura y redacción del documento, revisión y edición. *Lucia Delgadillo Ruiz* en la metodología y análisis, revisión y edición. *Adrián Zaragoza Bastida* y *Nallely Rivero Pérez* redacción y preparación de borrador. *Cesar Ortega*

Santana en la búsqueda de información sobre el tema y conceptualización. *Valente Velázquez Ordoñez* en la investigación y revisión del manuscrito.

Literatura citada

1. Memmott K, Murray M, Rutberg A. Use of anticoagulant rodenticides by pest management professionals in Massachusetts, USA. *Ecotoxicology* 2017;26(1):90-6. DOI: <https://doi.org/10.1007/s10646-016-1744-5>
2. Berny P. Pesticides and the intoxication of wild animals. *J Vet Pharmacol Ther* 2007;30(2):93-100. DOI: <https://doi.org/10.1111/j.13652885.2007.00836.x>
3. DeClementi C, Sobczak BR. Common rodenticide toxicoses in small animals. *Vet Clin North Am Small Anim Pract* 2018;48(6):1027-38. DOI: <https://doi.org/10.1016/j.cvsm.2018.06.006>
4. Gupta CR, Fact D. Veterinary toxicology. Basic and clinical principles. Gupta CR, editor. San Diego: Academic Press; 2007. 525 p.
5. Castelhanos Rojas R, Ferrer Herrera IM, Segura Pujal LA, Ojeda Matías MR, Alfonso Hernández MC. Resistencia y sensibilidad a la warfarina. *AMC* 2014;18(2):226-39.
6. Watt BE, Proudfoot AT, Bradberry SM, Vale JA. Anticoagulant rodenticides. *Toxicol Rev* 2005;24(4):259-69. DOI: <https://doi.org/10.2165/00139709-200524040-00005>
7. Rattner BA, Lazarus RS, Elliott JE, Shore RF, van den Brink N. Adverse outcome pathway and risks of anticoagulant rodenticides to predatory wildlife. *Environ Sci Technol* 2014;48(15):8433-45. DOI: <https://doi.org/10.1021/es501740n>
8. Yurgaky J, Rodríguez F. Warfarina: uso contemporáneo. *Rev Fac Med* 2009;17(1):107-15.
9. Feinstein DL, Akpa BS, Ayee MA, Boullerne AI, Braun D, Brodsky SV, et al. The emerging threat

- of superwarfarins: history, detection, mechanisms, and countermeasures. *Ann N Y Acad Sci* 2016;1374(1):111-22. DOI: <https://doi.org/10.1111/nyas.13085>
10. Chong YK, Mak TW. Superwarfarin (Long-Acting anticoagulant rodenticides) poisoning: from pathophysiology to laboratory-guided clinical management. *Clin Biochem Rev* 2019;40(4):175-85. DOI: <https://doi.org/10.33176/AACB-1900029>
 11. Buck WB, Osweiler GD, Van Gelder GA. Toxicología veterinaria clínica y diagnóstica. Zaragoza: Acribia; 1969.
 12. Spahr JE, Maul JS, Rodgers GM. Superwarfarin poisoning: a report of two cases and review of the literature. *Am J Hematol* 2007; 82(7):656-60. DOI: <https://doi.org/10.1002/ajh.20784>
 13. Ng WY, Ching CK, Chong YK, Ng SW, Cheung WL, Mak TWL. Retrospective study of the characteristics of anticoagulant-type rodenticide poisoning in Hong Kong. *J Med Toxicol* 2018;14(3):218-28. DOI: <https://doi.org/10.1007/s13181-018-0660-x>
 14. Valladares CB. Manual de Practicas: Toxicología. Facultad de Medicina Veterinaria y Zootecnia. UAEM. 2018.
 15. Wayne D. Bioestadística. Base para el análisis de las ciencias de la salud. Mexico: Noriega Editores; 2000.
 16. Murphy MJ. Anticoagulant rodenticide. In: Gupta RC, editor. *Veterinary toxicology basic and clinical principles*. San Diego: Academic Press; 2007. p. 527-47. DOI: <https://doi.org/10.1016/B978-012370467-2/50145-0>
 17. Jain AV. Sample submission for toxicological análisis. In: Gupta RC, editor. *Veterinary toxicology basic and clinical principles*. San Diego: Academic Press; 2007. p. 1077-82. DOI: <https://doi.org/10.1016/B978-012370467-2/50184-X>
 18. Sobestiansky J, Mores N, Souza MA, Moreno AM. Intoxicação por minerais, produtos químicos, plantas e gases. In: Sobestiansky J, Barcellos D, editors. *Doenças dos suínos*. 2ª ed. Goiânia: Cânone; 2012.
 19. Seljetun KO, Vindenes V, Øiestad EL, Brochmann GW, Eliassen E, Moe L. Determination of anticoagulant rodenticides in faeces of exposed dogs and in a healthy dog population. *Acta Vet Scand* 2020;62:30. DOI: <https://doi.org/10.1186/s13028-020-00531-5>
 20. Elmeros M, Christensen TK, Lassen P. Concentrations of anticoagulant rodenticides in stoats *Mustela erminea* and weasels *Mustela nivalis* from Denmark. *Sci Total Environ* 2011;409(12):2373-8. DOI: <https://doi.org/10.1016/j.scitotenv.2011.03.006>
 21. Kalinin S, Marangoni N, Kowal K, Dey A, Lis K, Brodsky S, et al. The long-lasting rodenticide brodifacoum induces neuropathology in adult male rats. *Toxicol Sci* 2017;159(1):224-37. DOI: <https://doi.org/10.1093/toxsci/kfx134>
 22. Werner PR. Patología general veterinaria aplicada. São Paulo: Roca; 2001.
 23. Jiri P. Strychnine. In: Gupta RC, editor. *Handbook of toxicology of chemical warfare agents*. Londres: Academic Press; 2009. p. 215-22. DOI: <https://doi.org/10.1016/B978-0-12-800159-200016-6>
 24. Díaz González BAE, Zamora E JL, Valladares CB, Velázquez OV. Estudio de un caso clínico de intoxicación por warfarina en un canino. *Estado de la Patología Veterinaria en México*. Investigación 2015.
 25. Montoliu Stevers P, Camps PM. Hemopericardio en un perro intoxicado por rodenticidas anticoagulantes. *Rev AVEPA [Internet]*. 2012 [citado 5 de octubre de 2020]; 2: 144. Recuperado a partir de:

- <https://ddd.uab.cat/pub/clivetpeqani/11307064v22n2/11307064v22n2p144.pdf>
26. Daza MA, Ayuso E. Intoxicaciones más frecuentes en pequeños animales. *Rev AVEPA* 2004;24(4):231-9.
27. Couto G, Nelson W. *Medicina interna de animales pequeños*. 3ª ed. Buenos Aires: Intermedica; 2005. p. 1269-70.
28. Iglesias Lepine ML, Epelde Gonzalo F, Casañas Ferrer F, Gené Tous E. Intoxicación por rodenticidas superwarfarínicos en adultos: bromadiolona, brodifacoum y difetialona. *Emergencias* 2013;25(3):201-3.
29. Watt BE, Proudfoot AT, Bradberry SM, Vale JA. Anticoagulant rodenticides. *Toxicol Rev* 2005;24(4):259-69. DOI: <https://doi.org/10.2165/00139709-200524040-00005>

Nota del Editor:
Journal of the Selva Andina Animal Science (JSAAS) se mantiene neutral con respecto a los reclamos jurisdiccionales publicados mapas y afiliaciones institucionales.